

ПРИМЕНЕНИЕ ПРЕПАРАТА БАЛИЗ-2 В КЛИНИЧЕСКОЙ ПРАКТИКЕ

Очень эффективно применение препарата Бализ-2 и свечей Бализ после родов, а также для профилактики и лечения заболеваний пупочных канатиков у новорожденных.

Министерство здравоохранения Российской Федерации
Министерство образования Российской Федерации
Кубанский государственный университет
Кубанская научно-производственная лаборатория
физиологически активных веществ

ПРИМЕНЕНИЕ ПРЕПАРАТА БАЛИЗ-2 В КЛИНИЧЕСКОЙ ПРАКТИКЕ

Методические рекомендации

Издание 4-е.
Дополненное и переработанное.

Краснодар, 2005

ББК 52.81
УДК615
П 76

Применение препарата Бализ-2 в клинической практике: Метод. рекомендации / Кубанский государственный университет, Кубанская научно-производственная лаборатория физиологически активных веществ. – з-е изд., перераб. и доп. - Краснодар. издательство Глаголъ, 2005 г. - 28 с.

ББК 52.81
УДК615
П 76

Методические рекомендации подготовлены: заслуженным деятелем науки Кубани, доктором биол. наук, проф. А.Я. Шурыгиным (г. Краснодар), заслуженным деятелем науки РСФСР доктором мед. наук, проф. Р. П. Зубаревым (г. Москва), канд. мед. наук Э. А. Бендиковым (г. Москва), доцентом Д. Д, Кимом (г. Москва), проф. В. М. Бенсманом, В. С. Триандофиловым, канд. мед. наук М. А. Авакимян, врачом-урологом В. Р. Гожим (г. Краснодар), канд. мед. наук Е. Ж. Есенбаевым (г. Астана)

Методические рекомендации составлены на основании многолетних экспериментальных исследований и длительного клинического использования Бализа-2 и суппозиториев Бализ.

© А. Я. Шурыгин, 2005

Введение

Острота проблемы лекарственной устойчивости патогенных микроорганизмов нарастает с каждым годом.

Лекарственноустойчивая микрофлора является причиной не только увеличения сроков излечения ран, но и более тяжелого течения раневого процесса с различными осложнениями. В связи с этим появление каждого нового лекарственного препарата очень важно, хотя и не решает кардинально проблемы, так как рано или поздно бактерии приобретают к нему устойчивость.

Новый антибактериальный препарат Бализ-2 обладает бактерицидным свойством и стимулирует заторможенные репаративные процессы в мышечной и слизистой тканях.

Такое сочетание свойств этого препарата выделяет его среди подобных ему лекарственных средств наружного действия. Препарат Бализ-2 используется при лечении ран, свежих и инфицированных ожогов, посттравматических остеомиелитов. трофических язв различной этиологии, флегмон, абсцессов, фурункулов, карбункулов, при аутотрансплантации тканей, проктологических заболеваниях, перитоните, лечении язвенной болезни желудочно-кишечного тракта, хронических гастритов, гастродуоденитов, хронических колитов, ангин, воспалительных процессов в гинекологии, стоматологии.

Необходимо подчеркнуть важные факты, установленные в эксперименте и клинике: нетоксичность Бализа-2 и отсутствие противопоказаний при его использовании.

За высокую лечебную эффективность и отсутствие побочного действия препарату Бализ-2 на Всемирной выставке Брно-Женева в 1988 г была присуждена золотая медаль

Организации Интеллектуальной собственности (г.Женева) и две золотые медали в 2001 г. на выставках в г. Москве и Санкт-Петербурге.

Эффективность Бализа-2 особенно показательна при лечении ран, ожогов, инфицированных лекарственноустойчивыми стафилококками и другой гноеродной микрофлорой, а также в том случае, когда требуется стимуляция вяло текущих репаративных процессов в ране.

При лечении язвенной болезни желудка и двенадцатиперстной кишки быстро исчезают болевые ощущения, ускоряются репаративные процессы в слизистой ткани.

Важная особенность препарата Бализ-2 заключается в том, что он не угнетает неспецифический иммунитет.

Используется препарат в виде водного раствора, выпускается во флаконах по 400 или 500 мл.

Препарат Бализ-2 разрешен к клиническому применению приказом Министерства здравоохранения СССР №129 от 4 февраля 1985 г. и решениями Фармакологического комитета Минздрава РФ № 17 от 22 октября 1992 г и № 12 от 7 июля 1994 г.

Физико-химические свойства

Бализ-2 прозрачная, бесцветная или слегка желтоватая жидкость со слабым характерным запахом кислого вкуса (pH=2,7).

Выпускается в виде водного раствора и представляет собой смесь углеводных кетокиспот. Плотность — 1,0 г/см^3, температура замерзания — 0°С, температура кипения — 100°С

При нагревании препарат желтеет, сохраняя антибактериальную активность. Данное свойство позволяет проводить стерилизацию Бализа-2 путем кипячения в течение 5 минут.

Фармакологические свойства

Антибактериальный препарат Бализ-2, получаемый микробиологическим синтезом, обладает наиболее выраженным бактерицидным эффектом по отношению к стафилококкам, в меньшей степени к протею, синегнойной палочке, сальмонеллам, возбудителю дифтерии, туберкулезной и сенной палочкам.

Второе свойство Бализа-2 — он стимулирует заторможенные репаративные процессы в ране и слизистых тканях, способствует отторжению некроза, разжижает гной.

Бализ-2 повреждает как молодые растущие бактериальные клетки, так и клетки стационарной фазы. У высокотоксигенного штамма золотистого стафилококка Бализ-2 существенно снижает образование альфа-токсина. В лабораторных условиях устойчивость стафилококка к Бализу-2 развивалась очень медленно. После 350 пересевов стафилококка на среды, содержащие различные концентрации препарата, 27% клеток обладали устойчивостью к серийно

выпускаемому Бализу-2, при разведении его 1:10. Устойчивые клетки стафилококка к препарату лечебной концентрации получить не удалось, что является одним из достоинств препарата.

Лечение ран кроликов, инфицированных стафилококком, синегнойиой и кишечной палочками, устойчивым к основным антибиотикам, выявило его преимущество по сравнению с фурацилином, риванолом, мазью Вишневского и другими современными лекарственными средствами, которое заключается в уменьшении сроков лечения в 1,5 раза.

В эксперименте по лечению неинфицированных сквозных ран ушей кроликов с заторможенными репаративными процессами, заживление достигалось в 1,7 раза быстрее, чем в группе нелеченных животных. Установлено, что Бализ-2 обладает антиоксидантным действием.

Выявлен в эксперименте на дрозофилах антимутагенный эффект Бализа-2. Препарат усиливает тормозные процессы в нервной системе. В опытах и длительной практике в ветеринарии выявлен антистрессорный эффект Бализа-2. Экспериментально обоснован метод применения Бализа-2 путем злектрофореза при лечении парадонтозов, воспалительных процессов в подкожной клетчатке. Бализ вводится с катода.

Токсикология

Согласно полученным экспериментальным данным, Бализ-2 можно отнести к практически безвредным препаратам. Ежедневное применение препарата в течение двух месяцев в дозах, значительно превышающих терапевтические; не оказывает отрицательного действия на изменение массы тела животных и их гематологические показатели. Препарат Бализ-2 не вызывает патологических изменений кожи и внутренних

органов крыс, морских свинок, кроликов, мышей.

Экспериментальные исследования показали также, что Бализ-2 не оказывает отрицательного действия на гемопоэтические и иммуно-компетентные клетки лабораторных животных. С помощью меченного по C^{14} Бализа-2 показано, что он не накапливается в организме и уже на 4 сутки после однократного перорального применения практически полностью выделяется из организма с мочей и калом.

Бализ-2 не обладает пирогенным и тератогенным свойствами. Его применение не оказывает мутагенного действия на клетки костного мозга экспериментальных животных.

Клинические данные

В качестве антибактериального и ростостимулирующего средства препарат Бализ-2 изучался в ведущих лечебных учреждениях страны в течение нескольких лет, и в полевых условиях, после чего началось его широкое применение.

Клинические испытания показали не только его эффективность при лечении различных патологий, но и отсутствие токсичности.

Показания к применению

Бализ-2 применяют при лечении ран, свежих, и инфицированных ожогов, пролежней, посттравматических остеомиелитов, трофических язв различной этиологии, флегмон, абсцессов, фурункулов, при аутотрансплантации тканей, проктологическых заболеваниях, воспалительных процессах в гинекологии, стоматологии, перитоните, язвенной болезни желудочно-кишечного тракта, колитов, отитах, ангин, воспалительных процессов подкожной клетчатки.

Способ и результаты применения Бализа-2

Наружное применение.

Раневую поверхность обрабатывают только препаратом вместо обычных антисептических средств. Считаем нужным **подчеркнуть**, что предварительная обработка ран перекисью водорода, перманганатом калия и другими аналогичными антисептиками приводит к **инактивации** Бализа-2 за счет окислительной деструкции препарата. На раневую поверхность накладывают обильно смоченную препаратом салфетку на 20-30 минут, затем, не снимая салфетки, неплотно бинтуют.

При наличии обильного гноя в ране, в течение первых 2-3 суток рекомендуется следующая методика применения: после обработки раны раствором Бализа-2 следует наложить на нее обильно смоченную препаратом марлевую салфетку на 15 минут, после чего наложить вновь такую же салфетку, пропитанную Бализом-2 на 10-12 час, рану неплотно бинтуют, потом, где возможно, применяют сетчатый бинт.

Можно использовать промывание ран, свищей, замкнутых полостей Бализом с помощью шприцов и микроирригаторов. Более быстрая санация гнойных полостей наступает при постоянном капельном орошении их через ирригаторные трубки в течение нескольких часов. Скорость протока 1 капля через 5-7 секунд,

Препарат применяют 1-2 раза в день, лечение продолжают до полного заживления ран.

Бализ-2 не только подавляет лекарственноустойчивую микрофлору, но и способствует быстрому очищению ран от гноя и некротических тканей, ускоряет репаративные процессы в ране.

Успешно проведены клинические испытания Бализа-2

при лечении трофических язв различной этиологии. В основном это были язвы нижних конечностей на почве варикозного расширения вен и тромбофлебитов, со сроками заболевания от 1 месяца до 20 лет. Весьма успешно лечатся трофические язвы позднего лучевого происхождения. Ранее для лечения этих язв использовали фурацилин, мазь Вишневского, облепиховое масло, гормональные мази и другие современные лекарственные средства, которые не оказали положительного эффекта — раны не удавалось закрыть и очистить от гноя.

Применение препарата Бализ-2 в течение 1-6 месяцев позволило добиться полного заживления трофических язв в среднем у 85% больных. Регенерация шла по нормальному типу, раны очищались на 4-5 день.

Приводим пример успешного лечения трофической язвы профессором В. А. Авакимян (зав. кафедрой госпитальной хирургии Кубанской медицинской академии), который является **уникальным** ***– почти безнадежное положение больной с обширными ранами удалось вылечить Бализом-2.***

Больная О., 70 лет поступила в терапевтическое отделение больницы МЖК 10 августа 1991 г. по поводу гипертонической болезни III ст., постинфарктного кардиосклероза, хронической венозной недостаточности в стадии декомпенсации в фазе трофических растройств обеих нижних конечностей. При поступлении состояние больной тяжелое, положение в постели вынужденное – сидя с опущенными ногами. Одышка до 30–34 в 1 мин. АД=180/100 мм рт. ст. Пульс до 110 в 1 мин., аритмичный. Выпота в грудной и брюшной полости нет. Печень выступает из-под реберной дуги на 7–8 см, обе нижние конечности от коленного сустава сильно отечные. Кожный покров циркулярно полностью отсутствует от бугра большеберцовой кости до голеностопного сустава, обильно истекает лимфа и раневое

отделяемое. Медикаментозная терапия и перевязки успеха не имели, и спустя месяц больную консультировали сосудистые хирурги и рекомендовали произвести ампутацию обеих нижних конечностей на уровне средней трети бедер. Больная категорически отказалась.

Лечение больной проводилось совместно терапевтами и хирургами. Больная получала гипотензивные средства, сердечные гликозиды, поляризующую смесь, обезболивающие и снотворные препараты. Состояние больной несколько улучшилось. Её удалось перевести в горизонтальное положение. Обе нижние конечности удалось уложить на шины Беллера, были наложены циркулярные четырехслойные марлевые повязки, обильно смоченные препаратом бализ-2. Каждые два часа верхние три слоя марлевой повязки снимали, накладывали новые три слоя и смачивали обильно бализом-2. Все слои повязки меняли один раз в сутки. Уже через две недели эти гигантские язвы очистились от некротических масс, стали покрываться грануляционной тканью, появились островки эпителизации. Через месяц от начала лечения бализом-2 на 2/3 всей раневой поверхности наступила эпителизация, а ещё через 1 месяц наступила полная эпителизация всей поверхности обеих голеней.

Больная осмотрена через три года. Состояние её вполне удовлетворительное, трофических язв нет и на протяжении прошедших трех лет не было рецидива. Отмечается умеренная пигментация кожи в области нижней трети голеней.

Это один из многочисленных примеров весьма эффективного применения препарата бализ-2 для лечения трофических язв.

Бализ-2 может быть использован при лечении больных с поверхностными, дермальными и глубокими ожогами. Особенно эффективно лечение этим препаратом свежих ожогов.

Установлено, что на тех местах, где применялся Бализ-

2, струп отторгался скорее, чем при использовании риванола, фурацилина и других лекарственных средств. Раны быстро очищались от некроза, появлялись мелкозернистые грануляции, эпителизация наступала на 4-7 дней раньше, чем при обычном лечении.

Подчеркиваем — при сильных болевых ощущениях использовать 2% новокаин или другой анестетик для анестезии.

При гнойной хирургической инфекции использование препарата с первых дней приводит к уменьшению гнойного отделяемого. Примерно на 5-8 день раны полностью очищаются от некротических тканей и микрофлора не высевается в 83% случаев. На 3-й сутки у таких больных появлялись грануляции в ранах, отмечалось ускорение эпителизации, в 1,5-2 раза сокращались сроки пребывания больных в стационаре.

Особенности лечения остеомиелитов заключается в следующем: необходимо промывать свищевой канал с помощью шприца Бализом-2. Ввести Бализ-2 на 20-30 минут, затем удалить его и снова ввести до следующей перевязки. Перевязки ежедневно. Для того, чтобы раневый вход не закрылся, вложить в него кусочек стерильной резинки.

Эффективным оказалось применение препарата Бализ-2 у больных, страдающих гнойными заболеваниями кожи и подкожной клетчатки (флегмоны, абсцессы, фурункулы, карбункулы, паропроктиты). Всем больным проводили хирургическое вмешательство, после чего раны тщательно промывались Бализом-2 и заполнялись тампонами, обильно смоченными препаратом. Перевязки проводили ежедневно. Бализ-2 вызывает развитие таких грануляций, что для закрытия раны достаточно было стягивания лейкопластырем. Обязательно на 1-2 суток в раневый вход вводили полоску из резины. Хороший эффект можно получить с помощью Бализа-2 при пересадке аутотрансплантатов (сетчатые трансплантаты,

марки) на гранулирующие раны, подготовленные с помощью Бализа-2.

Подготовку раны к кожной пластике ведут следующим образом: стерильную салфетку смачивают раствором препарата и на 30 минут накладывают на пораженный участок, затем, не снимая салфетки, бинтуют. В течение трех дней, ежедневно, проводят по шесть таких аппликаций. Затем на рану накладывают кожный трансплантат, смоченный Бализом-2. На 100 см раневой поверхности расходуют до 200 мл препарата. После пластической операции для лучшего приживления аутотрансплантата можно в дальнейшем использовать Бализ-2.

При ушибах на пораженный участок накладывают салфетку смоченную Бализом-2 на 1-2 часа или вводят препарат с помощью электрофореза (с катода).

Препарат Балиэ-2 может быть использован в комплексной терапии костно-суставного туберкулеза при свищевых формах и в послеоперационном периоде при вторичном заживлении ран. Здесь также как и при лечении остеомиелита необходимо промывать Бализом-2 свищи, затем ввести на 15-20 минут препарат, удалить и снова ввести, оставив его до следующей перевязки.

Врачами А.В. Ждановой и Л.А. Горелкиным (г. Фрунзе (Бишкек), Кирг. НИИТ) препарат бализ эффективно применен как наружное средство при комплексном лечении костно-суставного туберкулеза у 60 больных. Водный раствор препарата бализ использовался для промывания свищей при подготовке к операции и после операции с целью усиления регенераторных процессов.

При промывании свищей уменьшалось количество гнойных выделений, быстро уменьшалась гиперемия и инфильтрация мягких тканей, снижались явления общей интоксикации. Успешно использован бализ в виде водного раствора и эмульсии для наложения повязок при вторичном

натяжении послеоперационных ран и при лечении пролежней. Лечебный эффект препарата бализ был значительно большим, чем у распространенных наружных средств – фурацилина, риванола, мази Вишневского и других современных лекарственных средств.

Приводим пример лечения бализом. Больной Ф., 24 лет (история болезни № 194/1322), поступил в костно-суставное отделение Кирг. НИИТ (г. Фрунзе (Бишкек)) 09.XII.69 г. по поводу туберкулеза левого тазобедренного сустава. Болен с 1969 г. 04.III.70 г. проведена атипичная резекция левого тазобедренного сустава. Рана ушита послойно, наглухо, наложена большая кокситная гипсовая повязка. 12.III.70 г. в области операционной раны обнаружено расхождение ее краев, перифокальное воспаление мягких тканей с обильным гнойным отделяемым. Размер раны 9 х 4 см. С того же дня больному назначено лечение бализом. Салфетки, обильно смоченные бализом, накладывались на рану. Перевязки ежедневные. 27.III.70 г. – рана очищается, грануляции свежие, мелкозернистые, отделяемое серозно-гнойное. 03.IV.70 г. – рана размером 3 х 2 см чистая, началась эпителизация. 07.IV.70 г. рана полностью эпителизирована.

Препарат бализ может быть с успехом использован в комплексной терапии больных костно-суставным туберкулезом при свищевых формах и в послеоперационном периоде при вторичном заживлении ран.

Необходимо указать на следующее важное обстоятельство: в лаборатории Кирг. НИИТ (рук. профессор Е.А. Финкель) было установлено, что бализ обладает бактерицидным эффектом как по отношению к культуре микобактерий БЦЖ–1, так и Ravenell bovis.

При лечении ангин пепарат, подогретый до комнатной температуры, используют в виде полосканий. Эти процедуры проводят 3-4 раза в день, причем, после каждой сделать 1-2 небольших глотка Бализа-2. Данный способ наиболее

эффективен в начале заболевания. Радикальный способ — промывание лакун с помощью лоршприца, но необходимо **помнить** о **кислой** природе Бализа-2, чтобы не вызвать спазм дыхательных путей.

Послеоперационные раны при тонзилэктомиях очищались на 3-4 день, тогда как в контрольной группе больных на 5-6 день. При лечении Бализом-2 хронических тонзиллитов сравнительно быстро исчезают болезненные ощущения, миндалины сокращались, лакуны становились чистыми.

При гнойных отитах подогретый до комнатной температуры Бализ-2 можно применять капельно и путем турунд 2 раза вдень. Наступающая болевая реакция через некоторое время проходит.

Бализ-2 используют при воспалительных процессах в стоматологии путем промывания полостей или тампонад. Необходимо учитывать отрицательную сторону Бализа-2 — в силу кислой природы неблагоприятно действует на эмаль зубов.

При парадонтозе после введения Бализа-2 путем смоченных турунд в десневые карманы, наблюдается значительное уменьшение микрофлоры. Лечение парадонтоза возможно с использованием метода электорофореза. Метод был следующим: десневые электроды, смоченные бализом-2, накладывали на вестибулярную поверхность нижней и верхней челюстей (сдвоенный электрод) и подключали к катоду аппарата для гальванизации, а индифферентный электрод помещали на шейно-затылочную область. Сила тока до 20 мА. Процедуры ежедневно по 20 мин., 10–15 процедур на курс лечения. Приводим пример лечения бализом парадонтоза.

Больная У. ист. бол. №820. клиника МВД (г. Краснодар) страдает пародонтозом, воспалительно–дистрофической формой II стадии около 5 лет. Со слов больной, ранее получала витамин B_1 и 1% р–р новокаина на область десен методом

электрофореза. Эффект кратковременный. После применения бализа–2 методом электрофореза быстро уменьшилась отечность, инфильтрация, кровоточивость десен, прекратилось гнойное отделяемое из десневых карманов. Больная отметила значительное улучшение.

Применение Бализа-2 дает хороший эффект при расхождении швов, болезнях и инфильтрации фнлатовского стебля — быстро уменьшается экссудация, инфильтрация и в течение 7- 10 дней наступает эпителизация.

Выраженный эффект Бализ-2 дает у больных с пониженной реактивностью, ослабленных неоднократными операциями.

Обработка корневых каналов Бализом-2 оказывает бактерицидное действие на патогенную микрофлору. Лучший эффект наблюдается при использовании Бализа-2 для лечения хронического верхушечного периодонтита.

В челюстно-лицевой хирургии Бализ-2 используется путем аппликаций, орошений из обычного пульверизатора, ирригационных трубок и закапыванием в нос.

Применение Бализа-2 для санации носоглотки в предоперационном периоде и после операции обеспечивает достаточно надежную профилактику воспалительных осложнений уранопластики, способствует более быстрому заживлению раны в послеоперационном периоде.

При лечении гнойно-воспалительных заболеваний в проктологии Бализом-2 применяют нижеизложенную методику. Гнойные раны, свищи, полости промывают тщательно с помощью дренажей Бализом-2, затем на раны на 20 минут накладывают обильно смоченную препаратом стерильную салфетку. После санации ран физиологическим раствором или бализом-2 вновь накладывают другую салфетку, смоченную бализом-2 на сутки до следующей перевязки. Обязательно на обширных пораженных участках, особенно если это полости, использовать 2% новокаин для анестезии

или другой анестетик.

При лечении геморроя накладывают марлевую салфетку, обильно смоченную Бализом-2 на пораженный участок на 20-30 минут. Применяют до полного заживления.

Клинические исследования показали, что при лечении глубокого геморроя и сфинктеритов более эффективны суппозитории содержащие бализ-2, а при кровотечениях лучше использовать жидкий Бализ-2. Суппозитории снимают воспаление и отечность. Свечи бализ-2 применяют при лечении геморроя, сфинктеритов, анальных трещин, простатитов (в начале заболевания особенно эффективно).

При лечении проктологических заболеваний назначают по одной свече утром и вечером. Предварительно сделать очистительную клизму.

Достав свечу из обертки, в положении лежа на левом боку с подтянутой правой ногой к животу, ввести свечу в анальный канал. В тяжелых случаях, взять половину от другой свечи, размягчить ее на пальцах руки и нанести слоем на наружные геморроидальные узлы. При наличии эмульсии или мази Бализа-2 тщательно смазать анальный вход и шишки. Для достижения большего и стойкого эффекта одновременно с применением свечей в течении хотя бы 6-8 дней использовать 1 флакончик препарата Бификол 1 раз в день перед едой или бифидумбактерин с колибактерином. Растворять указанные препараты в небольшом количестве холодной прокипяченой воды. Употреблять также любые поливитамины (желательно с микроэлементами) - дуовит. юникап и др., регулярно пить минимум один стакан кефира в день, лучше на ночь.

Противопоказанием является индивидуальная непереносимость. Условия хранения свечей — в сухом темном месте, при температуре +4°С.

В НИИ проктологии АМН РФ (г. Москва) Д. Д. Ким длительно и весьма эффективно использовал в проктологии бализ–2 и свечи Бализ. Приводим несколько примеров из его

практики.

Выписка из истории болезни № 867–91 г. Больной С., 43 лет, с 09.01 по 21.01.91 г. находился в проктологическом отделении с диагнозом острый левосторонний ишеоректальный парапроктит. В экстренном порядке больному выполнена операция: вскрытие и дренирование ишеоректального абсцесса. В послеоперационном периоде сразу же начали применять раствор бализ-2 по разработанной методике. На 3-й день после операции отёк и инфильтрат в области послеоперационной раны практически исчезли, рана очистилась и начала гранулировать. На 12-й день с активно гранулирующей поверхностной раной больной выписан домой на амбулаторное долечивание. При микробиологическом исследовании число микробных тел в ране уменьшилось через 5 дней почти в два раза. Наступило полное заживление.

Выписка из истории болезни № 396491 г. Больной И., 50 лет, поступил в клинику с диагнозом острый парапроктит. 11.02.91 г. в экстренном порядке произведено вскрытие и дренирование абсцесса в ретроректальной области. В послеоперационном периоде с первого дня перевязки проводились только раствором бализ-2, рана практически очистилась на 3-й день и начала активно гранулировать. На 8-й день больной в удовлетворительном состоянии с поверхностной раной был выписан на амбулаторное лечение. При микробиологическом исследовании на 5-й день рана практически осталась стерильной.

Выписка из истории болезни № 4337–91 г. Больной П., 30 лет, поступил в клинику с диагнозом: острый подкожный парапроктит. В экстренном порядке произведено вскрытие и дренирование абсцесса с иссечением подкожного гнойного хода в просвет кишки. В послеоперационном периоде произведены перевязки с раствором бализ-2 в течение 5 дней, рана очистилась и начала гранулировать быстро, на 5-й день больной был выписан на амбулаторное долечивание. Вскоре

последовало полное заживление.

Выписка из истории болезни № 3936–91 г. Больной И., 34 года. Впервые поступил в клинику с диагнозом: острый парапроктит. 11.02.91 г. в экстренном порядке произведено вскрытие и дренирование заднего абсцесса. В послеоперационном периоде производились перевязки с раствором бализа-2. Рана на 3-й день практически очистилась и начала гранулировать, на 12-й день больной в удовлетворительном состоянии выписан на амбулаторное долечивание. Наблюдения показывают, что рана очищается почти в 2 раза быстрее обычного, с явной активацией процесса грануляции. В среднем при традиционном методе лечения при таких сложных парапроктитах койко-день составляет до 18 дней.

Выписка из истории болезни № 8257–91 г. Больной М., 32 года, впервые поступил в клинику 30.03.91 г. с диагнозом: острый парапроктит. В экстренном порядке произведена операция – вскрытие и дренирование подкожного абсцесса. В послеоперационном периоде проводились перевязки с раствором бализа-2, рана практически полностью очистилась на 3-й день. На 4-й день, учитывая наличие свищевого хода в просвет кишки. Послеоперационный период протекал без осложнений. Больной на 13-й день был выписан из клиники на амбулаторное долечивание. Микробиологическое исследование показало на 4-й день число патогенных микроорганизмов уменьшилось значительно.

Выписка из истории болезни №17038–91 г. Больной П., 34 лет, с 07.07.91 г. по 11.07.91 г. находился в проктологическом отделении с диагнозом: комбинированный геморрой, осложненный острым тромбозом геморроидальных узлов I степени. Сразу после поступления начали применять ректальные свечи и мази с бализом-2. На 2-й день болевой синдром практически исчез. Отек стал уменьшаться со 2-го дня, и на 4-й день узлы вправились без признаков воспаления.

Больной от предложенной операции категорически отказался. В удовлетворительном состоянии был выписан домой с закрытым больничным листом.

Выписка, из истории болезни №17063–91 г. Больной М., 35 лет, находился в проктологическом отделении с 08.07.91 г. по 16.07.91 г. с диагнозом: комбинированный геморрой, осложненный острым тромбозом геморроидальных узлов II степени тяжести. Со дня поступления проведён курс лечения ректальными свечами и мазями с препаратом бализ-2 по разработанной схеме. Болевой синдром практически исчез на 2-й день. Отек стал уменьшаться с 3-го дня. Окончательно отек исчез на 6-й день, и узлы вправились. Больной отказался от предложенной операции и был выписан домой в удовлетворительном состоянии.

Выписка из истории болезни №17217–91 г. Больной Г., 50 лет, поступил в проктологическое отделение 09.07.91 г. с диагнозом: комбинированный геморрой, осложненный острым тромбозом и некрозом геморроидальных узлов. В отделении проведён курс консервативной терапии ректальными свечами и мазями на основе препарата бализ–2 по разработанной методике. Болевой синдром исчез на 3 день. Отек стал спадать с 3–го дня постепенно, на 9 день некроз исчез, и на 11 день практически узлы дифференцировались. На 14 день проведена геморроидэктомия, во время операции признаков отека слизистой не выявлено. Послеоперационный период без осложнений, и на 10–й день больной был выписан в удовлетворительном состоянии.

Лечебно-диагностический центр «Интра» (Краснодарский край) под руководством уролога В.Р. Гожий в течение нескольких лет практикует применение препарата бализ-2 при лечении урологических, неспецифических заболеваний: простатит, уретрит, цистит.

Препарат бализ-2 используется в урологической практике главным образом для ликвидации воспалений и

стимуляции регенеративных процессов. Приведем примеры успешного использования бализа-2.

Больной Ю., 27 лет, обратился в ЛДЦ «Интра» с жалобами на боли внизу живота, промежности, заднем проходе, учащённое, болезненное мочеиспускание. Ранее лечился у уролога по месту жительства, значительного улучшения не отмечал.

Осмотр больного per rectum: предстательная железа увеличена в объёме, резко болезненна, отёчна, контуры нечёткие, поверхность неровная, междолевая борозда сглажена.

Обследован:

1) анализ секрета предстательной железы: L – сплошь, лецитиновые зёрна – умеренное количество, слизь +++;

2) посев секрета на флору – в основном кокковая инфекция, чувствительная к полусинтетическим пенициллинам;

3) при грамнегативной флоре – чувствительность к антибиотикам широкого спектра действия.

Диагноз: хронический простатит в стадии обострения. Кроме обычного лечения (антибактериальная терапия, уросептики, сульфаниламиды, физиотерапия) больному назначены инстилляции простатического отдела уретры препаратом бализ-2 (2,5 мл бализа-2 + 2,5 мл 0,5% раствора новокаина) в количестве 12 процедур. Ректально – свечи с бализом-2 утром и на ночь.

После проведённого лечения состояние больного значительно улучшилось: исчезли боли внизу живота, в промежности, заднем проходе. Исчезли дизурические явления.

Пальпаторно: предстательная железа плотноэластической консистенции, безболезненна, поверхность ровная, контуры чёткие, междолевая борозда выражена.

Анализ секрета предстательной железы: L – 3–2–5 в поле

зрения, лецитиновые зерна – значительное количество, слизь + +. В хорошем состоянии больной выписан домой.

Больной А., 24 года, обратился с жалобами на частые позывы мочиться, жжение в уретре при мочеиспускании, светлые выделения из уретры.

При осмотре: губки наружного отверстия уретры резко отёчны, гиперемированы, при надавливании – скудные, прозрачные выделения. Предстательная железа без изменений.

Обследован: соскоб из уретры на флору и ЗППП – L – 40–50 в поле зрения, слизь ++++, микрофлора – мелкие палочки. Вен. заболеваний не выявлено.

Диагноз: обострение хронического неспецифического тотального уретрита.

Лечение: антибактериальная терапия согласно антибиотикограмме, уросептики, сульфаниламиды плюс инстилляция уретры бализом-2 (5 мл бализа-2 + 5 мл 0,5% раствора новокаина) – 8 процедур.

Состояние больного значительно улучшилось, дизурические явления, выделения из уретры исчезли.

Уретроскопия: тубус уретроскопа №23 свободно проходим, безболезненно. Центральная фигура уретры в форме воронки, затем в виде замкнутой щели, переходящей в форму неполно замкнутой поперечной щели. Слизистая уретры в головчатом отделе бледно-розового цвета, в остальных отделах ярко-розового цвета.

В хорошем состоянии больной выписан домой.

Больная С., 33 года, обратилась с жалобами на частые болезненные мочеиспускания, особенно в конце мочеиспускания, боли внизу живота. Неоднократно лечилась у уролога по месту жительства, консультирована гинекологом – гинекологических заболеваний не выявлено. Рецидивы заболевания 2–3 раза в год.

Обследована: анализ мочи без особенностей, посев мочи на флору роста не дал.

Цитоскопия: объём мочевого пузыря – 200 мл. Тубус цитоскопа №23 по Шарльеру, уретра свободно проходима, незначительно болезненна. Слизистая мочевого пузыря в области шейки гиперемирована, отёчна, сосудистая сеть расширена. В отдельных участках на слизистой шейки мочевого пузыря имеются мелкие участки фибринозного налёта. Устья мочеточников расположены симметрично, щелевидной формы.

Диагноз: хронический шеечный цистит в стадии обострения.

Лечение: инстилляция мочевого пузыря – бализ-2 по 10 мл + новокаин 0,5% 10 мл. Свечи «Бализ» ректально утром и на ночь.

Состояние больной значительно улучшилось, дизурические явления исчезли, боли прекратились.

Общий анализ мочи после инстилляций мочевого пузыря в норме. В хорошем состоянии выписана домой. Антибактериальная терапия не проводилась.

Таким образом, применение бализа-2 в урологии, даёт очень хороший эффект при многих заболеваниях. Побочных явлений не наблюдалось, результат лечения был только положительным.

Бализ-2 применяют в комплексной терапии перитонита в качестве средства для санации брюшной полости. После устранения источника перитонита, для проведения интраоперационной санации брюшной полости, используется от 2-х до 6 литров раствора Бализа-2, с экспозицией 3-5 минут. Проведение интраолерационной санации в вышеуказанных объемах может быть дробным по 1-1,5 литра до чистого содержимого.

В зависимости от распространенности перитонита использование препарата при санации брюшной полости может быть проточным или фракционным. При введении Бализа-2 методом проточного лаважа в объеме 6-10 литров

необходимо обязательно предварительное введение 0,5% раствора новокаина из расчета 1:4. **Подчеркиваем необходимость и обязательность строгого выполнения этого этапа лечения перитонита.**

Фракционный метод осуществляется с предварительным введением 0,5% раствора новокаина в количестве 20 мл, с последующим введением 50-100 мл препарата Бализа-2 с экспозицией 30-40 минут 2 раза в день в течение 2-3 дней в зависимости от состояния больного и ограниченности перитонита. ***С целью предотвращения болевой реакции (шок) раствор новокаина необходимо строго вводить за 5 минут до введения Бализа-2.*** При возникновении болевых реакций, связанных с кислым pH препарата, необходимо увеличить дозировку новокаина, препарат вводить очень медленно.

При лечении проводят необходимую по показаниям инфузионную и дезинтоксикационную терапию, антибиотикотерапию, применение сердечных гликозидов и анальгетиков. Весьма успешно использован данный метод при лечении перитонита хирургом Е. Ж. Енсебаевым (г. Астана).

В гинекологической практике при лечении патологий с наличием воспалительных процессов и замедленной регенерацией тканей кроме аппликаций и тампонад использовали также орошения.

Весьма эффективным было лечение Бализом-2 разрывов промежности и геморроя. Тампоны должны быть обильно смочены Бализом-2. Первый тампон выдержать 20-25 минут и удалить, затем ввести следующий тампон и оставить на 1-2 часа. Процедуры проводить ежедневно. Родовые пути после аппликаций Бализом-2 быстро нормализуются. Эффективно применение Бализа-2 для профилактики и лечения заболеваний пупочных канатиков у новорожденных

Весьма успешно лечатся бализом-2 лучевые язвы. Профессор М. С. Бардычев (г. Обнинск), профессор Р. П.

Зубарев (г. Москва) установили высокий лечебный эффекат Бализа-2 также при лечении <u>поздних</u> лучевых язв кожи

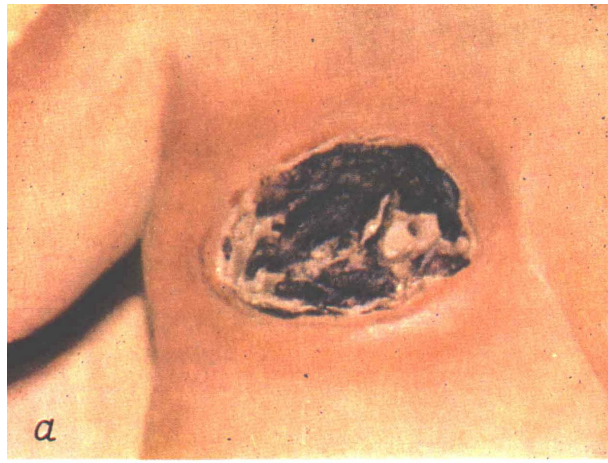

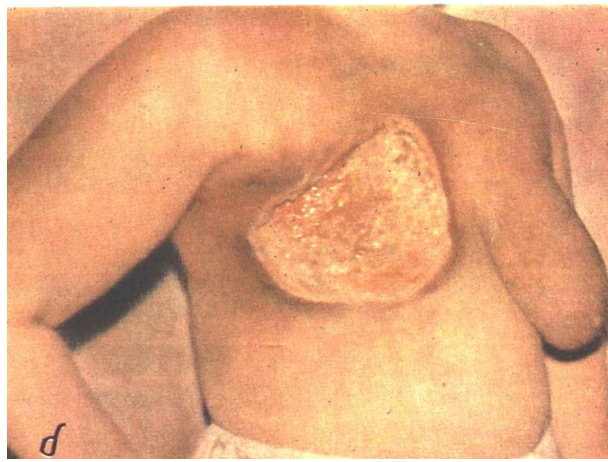

Рис. 1. Поздняя лучевая язва грудной клетки больной К., 43 года: α – тотальный некроз тканей правой молочной железы после гамма-терапии (6000 рад), проведенной за 1,5 года до появления язвы, d – вид той же язвы спустя 1мес. после

лечения бализом.

Внутреннее применение

При лечении язвенной болезни желудка и двенадцатиперстной кишки, гастритов, гастродуоденитов назначают по 50-70 мл Бализа-2 3 раза в день за 20 минут до еды, запивать глотком воды. При тяжелых формах язвенной болезни, упорном болевом синдроме дополнительно назначают 50-70 мл препарата на ночь перед сном. Как правило, после приема препарата через некоторое время ***болевые ощущения исчезают***.

Курс лечения 15 дней и более, перерыв 5 дней и затем повтор в случае неполного заживления назначаются еще 3-4 курса.

Если возникают болезненные ощущения после приема бализа-2, то нужно сделать разведение дистиллированной водой 1:1 и принимать его 4-5 раз в день, при этом суточная общая доза должна составлять 150 мл.

При сезонных изменениях для профилактики возможных рецидивов желудочно-кишечных заболеваний можно применять бализ по 50 мл на ночь и один раз днем за 20 мин до еды в течение 6-8 дней.

При лечении колита, сделать очистительную клизму и ввести 30 мл Бализа-2. Процедуры через день. Курс лечения от 8 до 12 дней. Можно чередовать лечение бализом с различными маслами, например, льняным, шиповниковым, оливковым.

Длительная практика применения Бализа-2 при лечении язв желудочно-кишечного тракта, в том числе колитов и геморроев подтвердила общеизвестный факт необходимости комплексного лечения любой патологии. Стойкий лечебный эффект наблюдался при одновременном использовании Бализа-2, бификола, колибактерина и поливитаминов с микроэлементами (желательно содержащих селен) Применение бификола и колибактерина совместно,

практиковали обычно в течение 8-10 дней по 1 флакончику и поливитамины на протяжении всего срока лечения. Диета, как обычно — геркулес, кефир и т.д.

В Центральном НИИ гастроэнтерологии (г. Москва) была проведена оценка бактерицидных свойств Бализа-2 с помощью метода газожидкостной хроматографии по уровню содержания водорода в выдыхаемом воздухе больных. Было установлено, что препарат Бализ-2 обладает умеренным бактерицидным эффектом.

Исследования кислотообразующей функции желудка до и после лечения позволили установить важный факт: препарат Бализ-2 не влияет на кислотообразующую секреторную функцию желудка.

В сравнении с другими общепринятыми лечебными препаратами, например, алантоном, Бализ-2 обладает более выраженным антидистрофическим и противовоспалительным действием, положительным образом влияет на продукцию защитной желудочной слизи, микроциркуляцию и процессы регенерации в слизистой оболочке желудка. ***Надо помнить – бализ антиоксидант и обладает антимутагенным действием.***

В более короткие сроки ликвидируется болевой, диспептический синдром, объективные признаки обострения язвенной болезни.

Все многочисленные клинические исследования указывают на то, что Бализ-2 эффективный препарат, не уступает традиционно применяемым современным противоязвенным средствам. Так же как и при лечении колита, для стойкого излечения повторяем необходима комплексная терапия.

Возможныепобочные явления при использовании бализа-2

В связи с тем, что Бализ-2 имеет кислую реакцию, у некоторых гиперчувствительных больных может возникнуть чувство жжения в ране. Для устранения болезненности на несколько минут накладывают салфетку, смоченную 2% раствором новокаина. При санации брюшной полости, как уже сказано, предварительно вводить новокаин.

Противопоказания

При испытании Бализа-2 в клиниках в основном не выявлено противопоказаний к его применению. Основным противопоказанием нужно считать возможные аллергические реакции.

Заключение

Необходимо подчеркнуть следующие особенности препарата:

Бализ-2 не токсичен, не кумулируется в организме, обладает выраженным антибактериальным действием, особенно в отношении лекарственноустойчивых стафилококков и, поэтому является весьма эффективным средством наружного действия при лечении гнойных ран. В ходе экспериментов выявлен антиоксидантный, антистрессроный и антимутагенный эффект Бализа-2. Последнее дало основание использовать успешно Бализ-2 в онкологической практике для заживления ран при оперативных вмешательствах.

При лечении язвенной болезни желудочно-кишечного тракта достоинство Бализа-2 заключается в том, что довольно быстро снимается болевой и диспептический синдромы, не влияет на кислотообразующую секреторную функцию желудка, ускоряет регенерацию слизистых тканей, обладает выраженным противовоспалительным действием.

Его применение приводит также к стимуляции вяло текущих репаративных процессов в ране, что отличает его от других средств, имеющихся в практике современной медицины.

Бализ-2 не угнетает естественный иммунитет. Мы надеемся, что дальнейшее широкое применение Бализа-2 даст возможность расширить область его применения и найти новые методические особенности при использовании этого безвредного и эффектного лекарственного средства.

Для заметок

Алексей Яковлевич Шурыгин

ПРИМЕНЕНИЕ ПРЕПАРАТА БАЛИЗ-2 В КЛИНИЧЕСКОЙ ПРАКТИКЕ

Методические рекомендации

Издание 4-е.
Дополненное и переработанное.

ИЗДАТЕЛЬСТВО ®
•ГЛАГОЛЪ•

тел. (861) 290-14-52,
г. Краснодар, ул. Рашпилевская 125
E-mail: glagolkras@mail.ru